Lane Medical Lib

Aus der Medizinischen Klinik der Martin Luther-Universität
Halle-Wittenberg. Direktor: Prof. Dr. Brugsch.

Über Lungenlues in Kombination mit Vena cava superior-Stauung

Inaugural-Dissertation

zur Erlangung der Doktorwürde
einer Hohen Medizinischen Fakultät
der Martin Luther-Universität Halle-Wittenberg

vorgelegt von

Carl Podewils

aus Wüstegiersdorf

Halle (Saale) 1935

Druck: Eduard Klinz Buchdruck-Werkstättten Halle (Saale)

Aus der Medizinischen Klinik der Martin Luther-Universität
Halle-Wittenberg. Direktor: Prof. Dr. Brugsch.

Über Lungenlues in Kombination mit Vena cava superior-Stauung

Inaugural-Dissertation

zur Erlangung der Doktorwürde
einer Hohen Medizinischen Fakultät
der Martin Luther-Universität Halle-Wittenberg

vorgelegt von

Carl Podewils
aus Wüstegiersdorf

Halle (Saale) 1935

Druck: Eduard Klinz Buchdruck-Werkstättten Halle (Saale)

Referent: Privat-Dozent Dr. Haring

Correferent: Professor Dr. Grouven

Tag der mündlichen Prüfung: 11. Dezember 1935

Meinen Eltern

Digitized by the Internet Archive
in 2026

https://archive.org/details/IA40154019_0386

„Die umfangreiche Literatur über Lungensyphilis wird charakterisiert durch Widersprüche." Diese Bemerkung bringt Versé als Schlußsatz seiner Abhandlung über die Syphilis der Lunge und verleiht ihr auf Grund eigener Erfahrung eine besondere Note.

Unter Syphilis der Lunge versteht man gemeinhin das tertiäre Stadium der Lues.

Allein schon über die Häufigkeitszahlen der erworbenen Lungensyphilis, die in großem Ausmaße aus Amerika stammen und dort in großzügigster Weise aufgestellt werden, ist ein lebhafter Meinungsstreit entbrannt. Soviel kann man heute, fußend auf dem Studium der relativ großen Zahl der gerade in jüngerer Zeit erschienenen einschlägigen Publikationen mit Groedel sagen: „Spätsyphilitische (tertiäre) Lungenerscheinungen sind klinisch schon länger bekannt, aber selten". In ähnlicher Weise äußert sich E. Kaufmann im Hinblick auf die Ergebnisse der Pathologischen Anatomie der Lungensyphilis: „Syphilitische Veränderungen der Lunge Erwachsener sind selten oder wenigstens selten charakteristisch".

Versé zitiert ein treffendes Bonmot Stengels bei dieser Streitfrage, „daß die Unterschiede in veröffentlichten Häufigkeitszahlen davon abhängen, ob der betreffende Autor ein Kliniker oder ein Pathologe sei".

Größere statistische Bedeutung ist freilich den anatomisch-sichergestellten Häufigkeitsberechnungen zuzumessen als klinischen Häufigkeitszahlen.

In einer Arbeit aus Amerika findet Loben die Lungensyphilis in einer Statistik auf pathologisch-anatomischer Grundlage mit 0,06 % aller Sektionen und mit 9,6 % bei Syphilitikern angegeben.

Haring hat an unserer Klinik, wo bei jedem neuaufgenommenen Kranken die Wassermann'sche Reaktion und die Reaktion nach Sachs-Georgi im Blutserum ausgeführt wird, bei ca. 20000 Kranken, die im Verlaufe von 5 Jahren wegen Leiden aller inneren Organe sich stationär behandeln ließen, insgesamt 27 auf pulmonale Syphilis zumindest klinisch-verdächtige Fälle (=0,135 %) herausfinden können, von denen bei 5 Fällen bei der Autopsie entsprechende Kontrollen gemacht werden konnten und bei denen auch an anderen Organen pathologisch-anatomisch und histo-pathologisch gesicherte syphilitische Manifestationen nachgewiesen werden konnten.

Für die interessante Frage, weshalb nun gerade die tertiäre pulmonale Lues nach klinischer und pathologisch-anatomischer Beobachtung der meisten Autoren eine so äußerst seltene Erkrankung ist, dafür lassen sich nur mehr-spekulative Erwägungen als sichere Beobachtungen und Erklärungen anführen. Es ist in der Tat verwunderlich, daß eine so allgemein verbreitete Krankheit, wie es

die Lues ist, die im spätsyphilitischen Stadium eigentlich alle Organe befällt, gerade in der Lunge zu den seltenen Erscheinungen des luetischen Prozesses gehört. Die Tatsache, daß die erworbene Lungensyphilis wie die Syphilis anderer Organe zu den Späterscheinungen der Lues acquisita gehören, läßt andererseits eine weitgehende Ähnlichkeit im Befallensein der Organe durch Syphilis erkennen.

Citron, Finger und Landsteiner (die letzteren zitiert nach Citron) finden die Ursache für die Abneigung spätsyphilitischer Manifestationen zur Generalisierung in der „Umstimmung der Gewebe", die durch die „im Organismus ablaufenden Immunisierungsvorgänge" hervorgerufen wird.

Haring gibt der Vermutung Raum, die ausgesprochene Seltenheit der Lungenlues könnte sich nur „aus den besonderen Verhältnissen des kleinen Kreislaufes, seiner andersartigen Gefäßversorgung, seinem Stoffwechsel. dem Gasaustausch" erklären lassen. Dies sind nach Haring „gerade die Bedingungen, die die Lunge allen anderen Körperorganen des großen Kreislaufes gegenüberstellt".

Schröder sucht den Grund für das seltene Befallensein der Lunge durch Syphilis darin, daß die Spirochäte pallida im Lungengewebe keinen günstigen Nährboden findet und Groedel begründet die Ansicht „der kaum sehr günstigen Ansiedlungsbedingungen" der Spirochäten in der Lunge mit dem Hinweis auf ihr Leben als strenge Anaerobier, und umgekehrt schließt wiederum Groedel von der klinischen Beobachtung der nach Ansicht der meisten Autoren „äußerst seltenen Erkrankung" der tertiären Syphilis der Lunge auf eine kaum vorkommende „Haftung der Spirochäten in der Lunge in der Frühperiode der Syphilis".

Verfasser möchte die Ansicht Schröders und Groedels über die ungünstigen Ansiedlungsbedingungen der Spirochäten in der Lunge mit dem Hinweis auf die „oft in Reinkultur zu ungeheuren Mengen angehäuften Spirochäten" in der Lunge bei der kongenitalen Lues (= Treponemensepticämie nach Citron) in „einem sonst keimfreien und minder reaktionsfähigen Organismus" (Versé) stützen.

In diesem Zusammenhang verdient auch die Angabe Bendas Beachtung, der als wertvolles Dokument für die veränderte Biologie der Spirochäten in der Tertiärperiode anführt, daß die tertiäre Venensyphilis niemals der Ausgang von Metastasen und generalisierten Eruptionen wird.

Im Gegensatz zu der allgemein vertretenen Anschauung der Seltenheit der pulmonalen Lues im Vergleich zu anderen Organen stellt sich Rößle auf den Standpunkt „auf Grund der Untersuchung von nicht weniger als 25 Fällen", „daß die Lungensyphilis — rein anatomisch-genommen — ebenso häufig wie die Knochen- oder Lebersyphilis ist und in der Sicherheit der Feststellung nur von diesen und von der Aortensyphilis übertroffen wird", gibt allerdings zu gleicher Zeit „den häufigen Mangel völliger Eindeutigkeit" der luetischen Lungenveränderungen, wie der vieler anderer syphilitisch erworbener Krankheitsprozesse zu.

Mit diesen Ansichten über die prozentuale Beteiligung der Lunge bei spätsyphilitischen Prozessen in den Organen und über ihre Ursachen bewegen wir uns noch immer auf hypothetischem Gebiet.

Wie Berblinger mitteilt, ist Koch und (nach Homma und Hogenauer) auch Schmorl, Elizado Pedro per sectionem der Nachweis von angeblich spezifischen Spirochäten in der Lunge geglückt. Koch fand sie in einem Gummiknoten des rechten Unterlappens und (nach Rößle) bei kavernöser Syphilis und Schmorl (nach Rößle) bei miliarer gummöser syphilitischer Bronchitis. Dieses Ergebnis stand eine Zeitlang im Brennpunkt des Interesses und ihm maßen Citron u. a. eine überaus große Bedeutung bei, insofern, als der Spirochätenbefund das pathologisch-anatomisch-histologische Hauptkriterium bei der Diagnose bildete, wobei die toxische Quote der Lues völlig unbeachtet blieb. Allerdings spielen hier toxische Phänomene eine weniger bedeutsame Rolle, als in der Frühsyphilis. Wie weit die syphilitische Kachexie toxisch bedingt ist, ist heute noch nicht zu entscheiden.

Groedel erinnert bei der Frage der Spirochätenbefunde an das experimentelle Beispiel der Affensyphilis von Neisser, der zwar in den meisten inneren Organen, aber nicht in der Lunge, Spirochäten nachzuweisen im Stande war.

Andererseits führen Buschke und Fischer (zitiert nach Citron) das „scheinbare Fehlen" von Treponemen in der Lunge wie bei allen spätsyphilitischen Organerkrankungen auf „besondere Entwicklungsstufen und Ruheformen der Spirochäten" zurück.

Indessen machten sich gewichtige Stimmen geltend (nach Versé: M. Koch, Schmorl, de Jong), die die Anschauung vertraten, daß dem positiven Spirochätenbefund gerade in der Lunge als einem ausschlaggebenden pathogenetischen Moment bei der pathologisch-anatomischen Lungenlues-Diagnose keine, nicht einmal wichtige Beweiskraft zukäme, während bei anderen Organen, beispielsweise im Zentralnervensystem, im Gehirn bei progressiver Paralyse, einem Auffinden der spezifischen Erreger eine beherrschende Rolle zukommt (Homma, Hogenauer).

M. Koch, Schmorl, de Jong halten „die Abgrenzung des Treponema pallidum gegen andere Spirochäten in der Lunge für unmöglich".

Rößle betont den Einwand Schmorls u. a. der allzu schweren Unterscheidbarkeit im histologischen Bild zwischen Syphiliserregern und anderen „selbst bei harmlosen Aspirationspneumonien vorkommenden Spirochäten".

In gleicher Weise hebt Berblinger die Spirochätenbefunde Schmorls bei Lungengangrän und der eben erwähnten Aspirationspneumonien hervor.

Eine Grundlage für das Verständnis der Auffindung verschiedener Spirochätenarten in der Lunge geben Homma und Hogenauer. Sie tragen dem Umstand der Einwanderung „der verschiedensten sapro-

phytischen Keime, darunter solche, die, wie die Spirochäte dentium, der Spirochäte pallida ähnlich sehen", in das erkrankte Lungengewebe durch den Fingerzeig auf die stomachale Verbindung der Lunge mit der Außenwelt Rechnung.

Rothschild fand in einzelnen Fällen bei Lungensyphilis im zweiten Stadium der Lues im Sputum unter Verwendung der Giemsafärbung Spirochäten, die er als Pallida angab. Er führt dabei aus: „Zum exakten Beweis, daß es sich um Pallida handelt, gehört jedoch nicht allein die Vermeidung der Verwechslung mit anderen Spirochätenarten, besonders mit der polymorphen Spirochäta bronchialis, der buccalis, refringens u. a., sondern auch der Nachweis, daß die Spirochäten wirklich aus den Bronchien stammen, und nicht im Munde, von den Mandeln oder aus Plaques dem Sputum beigemengt sind".

Infolge des nur in ganz vereinzelten Fällen gelingenden Nachweises spezifischer Spirochäten in der tertiär-luetischen Periode der Lungensyphilis fehlt somit der exakte Beweis — dies betont besonders Citron — für die luetische Pathogenese der verschiedenen pathologisch-anatomischen und histo-pathologischen Veränderungen in der Lunge. Wegen dieses Mangels fordert Berblinger, „den Schwerpunkt auf das Besondere der geweblichen Veränderungen zu legen", um die Diagnose Lues pulmonum mit mehr oder minder großer Zuverlässigkeit nach kritischer Gesamtbeurteilung der klinischen und anatomisch-histologischen Befunde (Homma, Hogenauer) zu sichern.

Noch 1899 war Flockemann, wie Rößle berichtet, voller Skepsis der Lungensyphilis der Erwachsenen gegenüber eingestellt und betrachtete den Beweis für das Bestehen einer Pulmonallues als in keiner Weise erbracht oder in der Feststellung auch nur als annäherungsweise gesichert.

Nach Kayser muß „Befallensein nur einer Lunge, starke Ausprägung der Veränderungen am Hilus, Fehlen käsiger Einschlüsse und Mangel an Tuberkelbazillen" neben anderen syphilitischen Manifestationen den dringenden pathologisch-anatomischen Verdacht auf pulmonale Syphilis bestärken.

Die nähere gewebliche Veränderung der Lues pulmonum acquisita möchte Verfasser kurz nach Thannhauser referieren: „Die chronisch-cirrhotische Form (chronisch interstitielle Pneumonie) zeigt eine Infiltration in den Alveolarsepten. Das interacinöse und das interlobuläre Bindegewebe, wie auch das Bindegewebe der Bronchialschleimhaut ist vermehrt. Im Bindegewebe finden sich Infiltrationen von Lymphozyten und Spindelzellen. Die kleinen Gefäße zeigen deutlich endarteriitische Veränderungen. Kleine miliare Gummata sehen tuberkulösen Bildungen ähnlich. Das hervortretendste an dem ganzen Bild sind die hellen, netzartig gestrickten Narben. Sehr häufig ist die Pleura mit einbezogen. Manchmal finden sich Einschmelzungsherde, die durch zerfallene Gummata entstanden sind. Die Lungengummata selbst imponieren makroskopisch auf der Schnittfläche als weißliche Knoten, die wie rohe Kartoffeln aussehen. Sie

sind regellos im Lungengewebe verstreut. Die Gummaknoten sind ebenfalls von Bindegewebe umgeben, das strahlenförmig Ausläufer entsendet. Gummöse, kavernöse und chronisch interstitielle Formen der Lungenlues können gleichzeitig in der Lunge gefunden werden."

Das Krankheitsbild der Syphilis der Lunge markiert sich klinisch ungefähr parallel den anatomischen Befunden. So bringt Groedel in seiner Arbeit die wahrscheinlich erste, von H. Schlesinger aufgestellte, auf klinischen Gesichtspunkten beruhende Einteilung, die sich fast alle Autoren mit zum Teil unbedeutenden Abänderungen zu eigen machten. Nach H. Schlesinger unterscheidet man 3 Formen:

1. Die gummös-ulzeröse Form,
2. Die interstitielle bronchiektatische Form,
3. Die diffuse lobäre syphilitische Infiltration.

Die letztgenannte Form hält Groedel für identisch mit der Pneumonia alba neonatorum, und sie soll bei der acquirierten Lues als klinische Diagnose bisher noch nicht gestellt worden sein. Mithin bleiben also 2 Gruppen übrig, die tumoröse und die pneumonische, diese letzte Gruppe ist nach Ansicht der meisten Autoren die weitaus häufigste Form der tertiären Lungensyphilis.

Kayser bringt am Schlusse seines Aufsatzes über die Lungenlues der Erwachsenen einen Ausspruch von Dieulafoy: „Le vrai moyen de diagnostique les pneumopathic syphilitiques, c'est d'y penser".

Wann muß nun der Gedanke an Syphilis der Lunge in den Kreis der Erwägungen gezogen werden? Diese Frage beantwortet nach Ansicht des Verfassers am besten Staehelin: „Die Hauptsache ist, daß man in jedem Falle, der den Eindruck einer Lungentuberkulose, eines Abscesses, eines Lungentumors, einer Lungenzirrhose oder circumscripter Bronchiektasien macht, ohne daß die Ätiologie klar ist, an Syphilis denkt. Ist dann das Krankheitsbild auch sonst für diese Leiden nicht ganz typisch, ist eine „Lungentuberkulose" ohne Bazillenbefund in den mittleren Partien der Lunge lokalisiert, hat sich der Absceß sehr chronisch entwickelt, so wird der Verdacht dringender."

Zum Aufbau der Diagnose Lungenlues fordert Schröder die Erfüllung folgender sechs diagnostischer Merkmale und Hilfsmittel:

„1. Exakte Anamnese,
2. evtl. luetische Veränderungen an den oberen Luftwegen und an anderen Körperstellen,
3. Lokalisation des Lungenprozesses,
4. Fehlen von Tuberkelbazillen im Sputum,
5. meist protrahierter Verlauf als bei der Tuberkulose,
6. Röntgenbild,"

Als wertvolle Bereicherung möchte Verfasser als

7. die positive Lues-Sero-Reaktion, „den konstanten Begleiter der aktiven Syphilis" (Citron), und als

8. im Zweifelsfalle als unbedingt zuverlässig die „Diagnose ex juvantibus"

hinzufügen, worunter Haring (und Kayser) bei Pulmonallues „eine entscheidende und prompte Wandlung des gesamten klinischen und röntgenologischen Bildes durch die spezifische Therapie in möglichst kurzer Zeit" verstehen.

Mit Ausnahme der klinisch wenig oder keine Symptome aufweisenden Fälle, mit Ausnahme der sehr seltenen Syphilis d'emblée, bei der, wie im Schrifttum bekannt wurde, beispielsweise durch Bluttransfusionen das Virus direkt in die Blutbahn eingebracht wird, ohne daß ein Primäraffekt entsteht, mit Ausnahme der Syphilis ignorée, der Syphilis insontium und der Syphilis occulta ist die Lues noch heute, wie es G. Grund bezeichnet, „das klassische Objekt einer exakten ätiologischen Anamnese". Seit der epochemachenden Entdeckung der Lues-Sero-Reaktion durch Wassermann im Jahre 1906, ist der Wert anamnestischer Angaben bei Syphilis etwas in Mißkredit gekommen, sicher zu Unrecht, gibt es doch syphilogene Krankheitsbilder, bei denen die Wassermann'sche Reaktion aus irgendwelchen Gründen im Blute versagt, — Wassermann-negative Syphilis —; es seien hier nur die Tabes und Luescerebrospinalis genannt. Mit G. Grund wird nach folgenden Angaben luetischer Erscheinungen zu forschen sein: An erster Stelle nach dem primären „Sedes morbi luetici", der Initialsklerose, also nach Ulcus durum, nach einem kleinen „Geschwürchen", nach „Blütchen", nach chronischen, therapieresistenten Rhinitiden, Anginen, Pharyngitiden und Laryngitiden, nach schlecht granulierenden Ulcera an allen Körperregionen; alle diese soeben erwähnten luetischen Stigmata können ein Primäraffekt gewesen sein. Ferner ist zu fahnden auf sekundäre luetische Symptome, wieder auf hartnäckige Rhinitiden und chronische Entzündungen des Respirationstractus, auf syphilitische Eruptionen verschiedener Haut- und Schleimhautaffektionen, nach Haarausfall, bei Frauen in der Hauptsache nach habituellen Aborten. Schließlich ist das Augenmerk zu richten auf die Befragung über den bisherigen Verlauf der früheren Infektion sowohl in zeitlicher wie nach charakterlicher Hinsicht. Die Behandlung mit Salvarsaninjektionen, mit Schmierkuren, eventuelle Idiosynkrasien gegen Medikamente, auf das Vorhandensein anderer Krankheiten, Tuberkulose usw. (Buschke). Leider allzu oft wird allerdings eine entschiedene Ableugnung einer stattgehabten venerischen Infektion — omnis syphiliticus mendax — den ersten Punkt Schröders zum Aufbau der Lungenluesdiagnose, die exakte Anamnese illusorisch machen.

Weitere diagnostische Anhaltspunkte können nun nach Schröder (ferner Groedel, Kayser, Thannhauser, Staehelin, Matthes) evtl. luetische Veränderungen an den oberen Luftwegen geben: an Mund, Nase, Rachen, Trachea, Bronchien und auch an anderen Körperstellen. Er greift die Forderung Schnitzlers auf, der ausspricht: „Die Diagnose der Lungenlues kann nur mit dem Kehlkopfspiegel gestellt werden." Schröder wie die ebengenannten Autoren halten auch eine genaue Untersuchung der

oberen Luftwege für bedeutsam, wenn auch nicht in dem hohen Maße wie Schnitzler.

Buschke führt das häufige Befallensein des Kehlkopfes im sekundären Stadium der Lues „in Form von Plaques, Ulzerationen an der Epiglottis, den Stimmbändern" an und weist auf die hierdurch bedingte, auch den Laien geläufige hartnäckige Heiserkeit hin und tut der im Tertiärstadium auftretenden „schweren gummösen Zerstörungen, ausgedehnten Verwachsungen und Stenosen im Pharynx und Larynx", weiter der gelegentlich beobachteten Rekurrenslähmung und der Pleurodynie Erwähnung. Diese Pleurodynie finden Buschke, Haring, Schröder, Thannhauser und Rothschild bei vielen, letzterer bei fast allen, beobachteten Lungensyphilitikern und dessen Ätiologie Buschke in einer Rippenperiostitis mit Affektion der Pleura begründet sieht. Verfasser nimmt Abstand, auf die gleichzeitig an anderen Körperstellen und -organen und hauptsächlich am Gefäßsystem lokalisierten, zur Klärung der Diagnose beitragenden luetischen Stigmata einzugehen, würde doch schon allein eine Aufzählung bei dem „Polymorphismus der Syphilis" den Rahmen dieser Arbeit bei weitem überschreiten. Von Polymorphismus darf nach Citron deswegen gesprochen werden, weil die Syphilis in allen ihren Stadien eine „Blutgefäßbindegewebserkrankung" ist und somit alle Organe des Körpers betrifft.

Die Eigenart der Syphilis, die mechanisch und funktionell besonders beanspruchten Teile der Organe als Prädilektionsorte zu wählen, so am Herzen das Septum ventriculi, von den cerebralen Arterien die Arteria basilaris, von der Leber die rechts und links vom Ligamentum hepatoduodenale liegenden Teile, an der Aorta die Aorta ascendens (Groedel), bei der Lunge die Unterlappen, vorzugsweise den rechten und den Mittellappen (Groedel, Rößle, Staehelin, Matthes, Rothschild, Kayser und nach ihm Rollet und Grandidier, Haring, schließlich Versé). Letzterer betont die auf anatomischer Grundlage gefundenen Angaben Karshners, wonach in 68 % Mittel- und Unterlappen rechts befallen sein sollen. Diese eigenartige Bevorzugung der Syphilis in der Lunge muß an eine luetische Genese denken lassen und ist klinisch wichtig.

Nach diesen Merkmalen der beinahe typischen Lokalisation des Prozesses muß also schon der physikalische Lungenbefund: perkutorisch feststellbare Dämpfung auf den mittleren Lungenpartien, vor allem rechts und im rechten Mittellappen, öfters als die linke und beide Lungen zusammen (Versé), Freibleiben der oberen Lungenabschnitte, auskultatorisch über dem gedämpften Bezirk meist Bronchialatmen mit feuchten, klein bis mittelblasigen, gelegentlich klingenden Rasselgeräuschen (Kayser), afebriler oder subfebriler Verlauf, Fehlen von Tuberkelbazillen im Sputum den Verdacht nach der richtigen Seite lenken, wenn auch immer wieder hervorzuheben ist, daß es kein absolut pathognomonisches Einzelkennzeichen gibt, daß vielmehr zur Umreißung des syphilitischen Lungen-

heitsbildes die Forderung einer kritisch abwägenden Gesamtbeurteilung zu erheben ist.

Im Auswurf der Lungensyphilitiker findet sich außer dem negativen Tuberkelbazillenbefund, der nach der Erfahrung eine Tuberkulose auch nicht ausschließt, nichts deutlich Charakteristisches (Kayser, Schröder, Haring), wenngleich Spengler „angeblich für das Sputum für Lungensyphilis charakteristische, schlecht färbbare Zellen mit unregelmäßigen Konturen der Kerne, welche häufig Vakuolen enthalten sollen" (Schröder) gefunden hat. Auch Cube hat (zitiert nach Schröder) „ausgehustete spezifische Parenchymfetzen" gesehen. Matthes macht darauf aufmerksam, das Sputum nicht nur der Untersuchung auf Tuberkelbazillen, sondern auch auf Aktinomyzesfäden und Sporen und auf Amöben zu unterwerfen. Es kann nämlich nach Matthes eine Aktinomykose der Lunge — wie die Lues — unter dem Bilde chronischer infiltrierender, interstitieller Pneumonien verlaufen; des weiteren erwähnt Matthes, „daß in seltenen Fällen durch Ruhramöben Infektionen der Lunge zustandekommen; sie können entweder von einem Leberabsceß aus auf die Lunge übergreifen oder auch wohl durch primäre Infektion des Respirationstractus zu hartnäckigen, aber anscheinend ziemlich gutartigen Peribronchitiden führen, die auch Lungenblutungen oder wenigstens braungefärbtes Sputum aufweisen" (wie bei der Lungenlues).

Hämoptysen sind nach der Literaturdurchsicht bei der Lues seltener, Haring hat sie bei einigen Kranken gesehen.

Haring betont auch das wenig charakteristische Bild der Lungenlues mit Ausnahme der pneumonischen Formen und begründet das Versagen der Perkussion und Auskultation damit, daß mit Ausnahme der pneumonischen Formen die übrigen wenig oft an die thoraxnahen Lungenteile grenzen.

Erfahrungsgemäß werden die meisten Lungenluesfälle mehr oder minder lange Zeit für Phthisen gehalten, deswegen werden sie in Lungenkurorten verhältnismäßig häufig von Ärzten beobachtet.

Einige klinische differentialdiagnostischen Momente gegenüber besonders den leichteren Formen der Lungentuberkulose gibt Haring an: „Die subjektiven Beschwerden sind meist auffallend stark in Anbetracht des kaum beeinträchtigten körperlichen Zustandes. Ein hartnäckiger und quälender Reizhusten peinigt die Kranken, dabei wird kaum ein spärliches und uncharakteristisches Sputum ausgehustet. Stechende, auch nachts auftretende Schmerzen hinter dem Brustbein, die zum Rücken und zwischen die Schulterblätter ausstrahlen, bieten nichts Charakteristisches gegenüber der Tuberkulose. Allgemeine Mattigkeit, Nachtschweiße, Gewichtsabnahme treten hier wie dort in gleicher Weise auf. Fieber ist selten und übersteigt, wenn es vorhanden ist, kaum je eine Schwelle von 38° im After. Die Art der Erkrankung ist ausgesprochen chronisch, verläuft über Monate und Jahre."

Eine positive Wassermenn'sche Reaktion ist bei der Lungenlues differentialdiagnostisch gegenüber der Tuberku-

lose der Lungen nicht zu verwerten, „da ein Tuberkulöser natürlich gleichzeitig an Syphilis leiden kann und ein Syphilitiker eine latente Tuberkulose haben kann (Schröder)". In Anbetracht der Häufigkeit der Lungenlues und der Lungentuberkulose ist es verständlich, daß beide Affektionen nicht selten im gleichen Organismus kombiniert auftreten (W. Pagel und F. Henke).

Im Schrifttum sind nun die gegenseitigen Beziehungen beider Krankheiten Gegenstand lebhafter Widersprüche geworden. Dieses Problem beleuchten wohl am kürzesten die Ausführungen von Pagel-Henke: „Für die Beurteilung des wechselseitigen Einflusses von Tuberlose und Lues ist mit Schlesinger zu entscheiden, ob es sich:

1. um eine alte Lues und frische Tuberkulose handelt. In diesem Falle birgt die erstere keine besonderen Gefahren, wenn sie auch vielleicht der Tuberkulose den Weg geebnet hat oder ob
2. eine frische Lues und frische Tuberkulose vorliegt, hier pflegt der Verlauf bösartig zu sein. Endlich
3. kann sich eine alte Phthise mit frischer Syphilis verbinden, eine meist ebenfalls verhängnisvolle Verwicklung, wenn es sich nicht um eine erloschene Tuberkulose handelt."

Zu den oben angeführten fünf diagnostischen Merkmalen Schröders, die insgesamt immerhin schon die Diagnose Lungensyphilis wesentlich über das Niveau der Wahrscheinlichkeit hinausheben, ist nun als sechste weitere Komponente Schröders in unserer Zeit die Röntgendiagnose getreten. Die Hinzuziehung der Röntgendurchleuchtung zur Klärung der Diagnose ist nach Ansicht der meisten Autoren das wertvollste Mittel, haben doch die Schattenbilder heutzutage schon für Lungenlues manche Charakteristica (Schröder).

Haring schränkt diese Verallgemeinerung ein und bezieht die röntgenologischen Kennzeichen nur auf die interstitiellen Formen der Lungenlues und stellt mit Nachdruck (desgleichen Staehelin) die Existenz typischer, die pulmonale Syphilis beweisende Röntgenbefunde in Abrede.

Von einer kritischen Gesamtsichtung der vieldeutigen Schatten der Lungenlues und der differentialdiagnostischen Erwägungen möchte Verfasser Abstand nehmen und nur kurz die Differenzierung der klinischen und röntgenologischen Symptomenkomplexaufstellung darstellen.

Als Grundlage und Wegweiser diene die Arbeit Groedels über die Lungensyphilis. Wenngleich, wie schon ausgeführt wurde, in der Hauptsache zwei Gruppen der luetischen Lungenerkrankungen, die tumoröse und die pneumonische, aufgestellt wurden, so legt Groedel Nachdruck auf die klinisch schwer lösbare Trennung der beiden Erkrankungsformen infolge häufiger Übergänge und stellt, fußend auf seinen Erfahrungen, vier klinische Symptomengruppen auf:

1. Diese Gruppe nennt er die klinisch schwer diagnostizierbare gummöse Form. Dieses Krankheitsbild markiert sich im Pro-

dromalstadium subjektiv durch „Hüsteln" ohne Expektoration, klinisch ist kaum ein Befund zu erheben. Röntgenologisch hingegen finden sich sinnfällige rundliche bis talergroße, vom Hilus abliegende Schatten (Rieder). Der weitere Verlauf dieser Krankheit bei nicht therapeutisch beeinflußten Fällen ist mangels ausreichenden Beobachtungsmaterials noch nicht des Näheren verfolgt worden.

2. Als gummös-ulceröse Form will Groedel die noch nicht einer Behandlung unterzogenen, mit Exacerbation einhergehenden Fälle möglicherweise von den eingangs genannten Formen abgrenzen und bespricht die Möglichkeit der Gummenerweichung und Kavernenbildung. Er behauptet überdies, daß progrediente unbehandelte Fälle von gummöser Lues doch noch das Gepräge pneumonischer Prozesse annehmen könnten.

„Regelmäßiger scheinen bei unbehandelten Fällen pleuritische Exsudate aufzutreten, die das Krankheitsbild plötzlich ernst gestalten. Es tritt schleimig-eitriges, eventuell auch fötides Sputum auf, auch Hämoptysen kommen vor." (Groedel.)

Hier setzen nun manchmal die entschieden ernsten Schwierigkeiten der Abgrenzung der Lungenlues gegenüber der kardialen Lungenstauung ein, und hier weist sich die Wassermann'sche Reaktion besonders geeignet, und hier kann die Entscheidung eigentlich nur durch den Ausfall der spezifisch serologischen Reaktion durchgeführt werden.

Selbst bei der Blutentnahme zur Wassermann'schen Reaktion stößt man auf Schwierigkeiten, wie schon bei der Erhebung der Anamnese bei Syphilitikern; sagt doch Groedel: „Aber gerade die „heimlichen Syphilitiker" pflegen sich solange der Blutuntersuchung zu widersetzen, bis wir ihnen ins Gesicht sagen, daß ihr Leiden nur durch eine frühere syphilitische Infektion zu erklären, aber eine Heilung zu erwarten sei, wenn die Blutuntersuchung diesen Verdacht bestätigt und damit die Einleitung einer antisyphilitischen Kur rechtfertigt."

Groedel hebt nun bei der Differentialdiagnose der tertiären Stadien der pulmonalen, mit Stauungserscheinungen in der Lunge einhergehenden Lues gegenüber der Lungenstauung bei dekompensiertem Herzen einige wegweisende Merkmale hervor, die in ihrer Gesamtheit eine genaue Abgrenzung rechtfertigen.

Auffällig sind gewöhnlich bei diesen Fällen im vorgeschrittenen Stadium zunächst die hochgradigen Stauungserscheinungen im kleinen Kreislauf, die in keinem rechten Verhältnis zu der geringfügigen Art der Herzerkrankung stehen, auf der anderen Seite die verhältnismäßig sehr wenig auffallende Herzvergrößerung und das Ausbleiben der übrigen, durch die kardial bedingte zirkulatorische Insuffizienz entstehenden objektiv feststellbaren Symptome.

Medikamentöse „kausale" Therapie mit Cardiaca, selbst in Reihen von Jahren durchgeführt, lassen jeden Erfolg vermissen.

Über das Röntgenologische dieser Fälle soll Groedel selbst sprechen: „Das Röntgenbild der Lungen zeigt neben den Röntgensymptomen, der Flüssigkeitsansammlung im Pleuraraum und neben mäßiger diffuser Verdunkelung der Lungenfelder circumscripte rundliche Schatten, die wiederum vom Hilus etwas abliegen. Hierdurch

unterscheiden sich die Röntgensymptome unserer Fälle von dem bekannten Röntgenbild der kardialen Stauung, resp. des dekompensierten Herzens, bei welchem wir dem Herzschatten dicht aufsitzende, zusammenhängende, knollig verästelte Schatten sehen — kurz einen verstärkten Hilusschatten."

Dieses Röntgenbild bei pulmonal-luetischer Lungenstauung im Verein mit der positiven Wassermann'schen Reaktion und der erfolgreichen antiluetischen Kur sichert die Diagnose.

3. In diese klinische Symptomengruppe reiht Groedel die nach der Literatur häufigste Form der spätsyphilitischen pulmonalen Lues, nämlich die chronische interstitielle Pneumonie ein und scheidet sie in zwei Abteilungen: in die disseminierte, unkomplizierte Form, die er als dritte Symptomengruppe aufstellt, und die komplizierte zirrhotische Form der interstitiell-pneumonischen Lungensyphilis als vierte klinische Symptomgruppe.

Subjektiv bildet bei der disseminierten, unkomplizierten Form wieder der hartnäckige und peinigende Reizhusten, wobei spärlich oder kaum uncharakteristisches Sputum ausgehustet wird, den Hinweis auf eine bestehende Erkrankung der Lunge. Daneben kommt hier in den meisten Fällen eine geringgradige Kurzatmigkeit vor. Temperatursteigerungen sind, wie es scheint, selten vorhanden und klinisch ist ein nichtssagender Befund fast die Regel. In diesen Fällen vermag allein das Röntgenbild die Richtung zu weisen.

Auf der Röntgenplatte sieht Groedel „vom Hilus ausgehend feine Schattenstränge - Verstärkung der normalen Lungenmarmorierung, um die sich erbsen- bis bohnengroße, unregelmäßig konturierte Schatten gruppieren". In den von Groedel beobachteten Fällen waren diese Schattenbildungen in der rechten und linken Lunge, ausgeprägter in den unteren als in den oberen Lungenpartien, zu sehen, quantitativ und qualitativ prägnanter in der rechten Lunge; die Lunge insgesamt bot dem Auge eine geringe diffuse Verschleierung.

Auf die weiteren klinischen und röntgenologischen Differenzierungsmöglichkeiten gerade dieser Fälle mit Tuberkulose, Bronchiektasen, luetischer Aortitis u. a. sieht Verfasser ab, würde doch die Besprechung dieser an sich sehr interessanten Fragen einen zu weiten Raum einnehmen, nur auf das hier sehr wichtige Entscheidungsmittel der Wassermann'schen Reaktion will Verfasser als diagnostisches Hilfsmittel hinweisen.

4. Hierin gehört die Symptomengruppe der komplizierten zirrhotischen Form Groedels der interstitiellen Lungenlues.

Zu dieser Gruppe rechnet Groedel letzten Endes alle die Fälle, „bei denen entweder nach langem unerkannten Bestehen oder von Anfang an Schrumpfungs- und Narbenbildung an Trachea, Lunge und Pleura prävalieren", und die dann zu mächtigen Schwartenbildungen und zu Pleuraexsudaten Anlaß geben und Stenoseerscheinungen am Zirkulationsapparat, am Respirationstractus wie an anderen Organgebilden der Nachbarschaft hervorrufen. Nach Anschauung Groedels gehört in diese vierte Gruppe weitaus die Mehr-

zahl aller bisher veröffentlichten lungenluetischen Krankheitsbilder: „Als Flächenschatten am Röntgenbild, unregelmäßig gestaltet oder mit der Spitze zum Hilus weisend, Exsudatschatten mit und ohne Niveaubildung, Kavernenschatten, Bronchiektasenbilder u. v. a."

Wieder beherrschen subjektiv als alarmierende Symptome dyspnoische Beschwerden hier mit besonderer Stärke, im Gegensatz zum Schweregrad der Erkrankung, das Bild.

Gerade durch die Vielfältigkeit der hierher gehörigen klinischen Krankheitsbilder entstehen ernste Schwierigkeiten, sie zu unterscheiden.

Dieser klinischen Mannigfaltigkeit entsprechen auch die Röntgenbilder.

Groedel gibt einen anschaulichen röntgendiagnostischen kurzen Hinweis auf die Vielgestaltigkeit wie folgt: „Ausgesprochene Trachealstenosen, Verlagerungen der Trachea, typische Bronchostenosen (inspiratorische Verschiebung des Mediastinums zur kranken Seite), charakteristische konvex begrenzte Schatten des Pleuraexsudats, niveaubildende Schatten mit übergelagerter Gasblase des partiellen Pneumothorax oder großer Kavernen, erst nach dem Aushusten verschwindende Schatten von Bronchiektasen, flächenförmige Schatten zirrhotischer Lungenprozesse (Schönfeld) usw.. Bald überwiegen die Symptome der syphilitischen Trachealerkrankungen, bald jene der Pleuraaffektion, bald endlich die des erkrankten Lungengewebes."

Aus diesen Ausführungen ist ersichtlich, daß die Schwierigkeiten, zu einer gesicherten Diagnose zu gelangen, bei der Lungensyphilis fast unüberwindlich sein können; dann kommt schließlich das achte Hilfsmittel bei der Lungenluesdiagnose zur Anwendung, nämlich die Diagnose ex eventu, wie sie Haring schon präzisiert hat.

Auf Prognose und Therapie der Lungensyphilis wird am Schlusse der Arbeit kurz einzugehen Gelegenheit sein.

Im Anschluß an die Diagnose der Lungenlues seien ihre Komplikationen an dieser Stelle erwähnt, z. T. sind sie schon kurz genannt worden. Abgesehen von den gleichzeitigen Lokalisationen der Syphilis anderer Organe, wie der der Trachea, der Bronchien, zuweilen der Nase und des Rachens, besonders der der Aorta und der der Leber, ist an die Mitbeteiligung benachbarter Lymphdrüsen zu denken, die bekanntlich an sich schon frühzeitig bei der Generalisierung der Syphilis auf dem Lymphwege in der sechsten bis siebenten Woche post infektionem betroffen werden, während die Invasion des Syphilis-Virus in die Blutbahn und demzufolge die Überschwemmung des Körpers in toto erst in der achten bis zwölften Woche nach der Infektion erfolgt (Groedel).

Durch das Mitbefallensein der Lymphknoten in der Nachbarschaft bei der Lues pulmonum kann nach Staehelin u. a. eine Kompression und Lähmung des Nervus recurrens hervorgerufen werden.

Es ist schließlich noch an die wichtigste Kombination, nämlich die mit der Tuberkulose, zu erinnern.

Hier ist auch der Ort, die in der deutschen Literatur kaum erwähnte, nach Ansicht französischer Autoren keineswegs seltene chro-

nische Mediastinitis, deren häufigste Ätiologie nach ihrer Meinung Syphilis oder Syphilis kombiniert mit Tuberkulose ist, anzuführen. Sie sprechen von „mediastinitis syphilitiques".

Als Erscheinungen dieser chronischen syphilitischen Mediastinitis haben sie beobachtet:
Kompression der Vena cava superior, Kompression der Trachea oder eines Bronchus, Herzsymptome; als Diagnose dienen ihnen: die Wassermann'sche Reaktion, der Röntgenbefund und der Erfolg der Therapie (Lieven).

Durch diese Kompression der Vena cava superior, die natürlich bis zum vollständigen Verschluß des Gefäßes führen kann, ist eine weitere Komplikation der Lungensyphilis geschaffen.

Als Ausgangspunkt der Cava-Kompression resp. Verschließung nehmen schon Schrötter (zitiert nach Pawel), später Benda das Mediastinum an. Schrötter legt den Nachdruck auf die außergewöhnlichen Proliferationsvorgänge am Mediastinum und auf die durch diese Prozesse entstehende sklerotische Verdickung des Zellgewebes, die schließlich in Narben- und Schwielenbildung übergeht und ganz dem Bild einer Mediastinopericarditis gleicht. In ähnlicher Weise erklärt sich Benda den mechanischen Verschluß der oberen Hohlvene durch Narbenzüge, die auch im proliferierenden Bindegewebe im Zusammenhang mit den spezifisch erkrankten Drüsen — wie bei der Tuberkulose — entstehen.

Einen weiteren Beitrag zur Erklärung der Pathogenese der Cava-Kompression und -Abklemmung geben zwei von Steib beschriebene Fälle. Einmal war der Prozeß von einer Aortitis luetica der Aorta ascendens ausgegangen, hatte auf die Adventitia dieses Gefäßes und schließlich auf das periphlebitische Gewebe und hernach auf die Venenwand selbst übergegriffen. Das andere Mal hatte der Druck eines kinderkopfgroßen Aortenaneurysmas, welches das vordere Mediastinum einnahm, die Vena cava superior an der Berührungsstelle mit dem Aneurysmasack hochgradig verengt.

Weiter sind noch nach Benda Fälle beschrieben worden, wo gummöse Geschwülste der Aortenwand in die Vena cava superior eingebrochen sind (Fall Winges). Ferner ist von Benda noch das Eindringen eines Gummi des Halses in die Wand der Vena jugularis communis mit nachfolgender Thrombose (Fall Bernhardt von Langenbecks) erwähnt, weiter eine Verwachsung der Vena cava superior dicht über ihrer Einmündung mit mediastinalen Gummigeschwülsten, mit Lumenverengerung und Thrombose bis in die Einmündung der Venae anonymae (Fall A. Fraenkels).

In allen Fällen handelt es sich nach Benda wahrscheinlich nicht um eine primäre syphilitische Erkrankung der Venenwand, sondern um eine durch Übergreifen nachbarlicher gummöser Prozesse auf die Vene entstandene

gummöse Periphlebitis. Es gibt also verschiedene Möglichkeiten hinsichtlich der Ursache der Zirkulationsstörungen oder -aufhebung der Vena cava superior.

Steib beschreibt neunzehn in der Literatur bekanntgewordene Fälle von entzündlichem Verschluß der oberen Hohlvene. Bei neun Fällen war sicher nachgewiesen, daß die Patienten luisch erkrankt waren, in sechs Fällen war die luetische Natur des Venenverschlusses einwandfrei sichergestellt, bei drei Fällen stand zur Diskussion, ob neben Syphilis nicht noch eine andere Ursache heranzuziehen wäre. Bei vier anderen Fällen wurde ätiologisch ein tuberkulöser Prozeß für den Verschluß angegeben, zum Teil wurde bei ihnen an eine luetische Erkrankung gedacht. Bei den sechs übrigen Berichten war die Natur des Prozesses im Mediastinum vollkommen unklar geblieben.

Autoptisch völlig sichergestellt ist nach Ansicht Berblingers die syphilitische Genese des Verschlusses der Vena cava superior in acht Fällen des Schrifttums.

Von ihnen entfallen drei Fälle auf Benda, zwei auf Steib, je einer auf A. Fraenkel, Pawel und Berblinger.

Diese Erkrankung ist somit als verhältnismäßig selten anzusehen. Deshalb sollen die wichtigsten Befunde dieser acht Fälle im Auszug nach Berblinger wiedergegeben werden: „Benda konnte das eine Mal bei vorhandenen Gummen im Mediastinum syphilitisches Granulationsgewebe in der Vena cava superior nachweisen, welches deren Lichtung verschloß in den beiden anderen Fällen Bendas war die Hohlvene „narbig" verlegt, boten die übrigen Organe syphilitische Veränderungen. Eine Erweiterung der Venen der Bauchhaut konnte in einem der Fälle beobachtet werden. Ebenso sah Pawel bei besonders starkem Ödem des Gesichts, der Lider wie beider Arme zahlreiche Venengeflechte am ganzen Rumpf, ferner erweiterte Venen in der Haut des Halses, der Brust und des Bauches, welche „prallgefüllt" eine kranial-kaudalwärts gerichtete Blutstromrichtung erkennen ließen. Die obere Hohlvene war hier durch einen Gummaknoten verschlossen, jedoch war nicht mehr zu entscheiden, ob der gummös-sklerosierende Prozeß von den Lymphdrüsen aus auf die Venenwand übergegriffen hatte oder in dieser selbst sich entwickelt hatte. Der 66jährige Mann war 8 Jahre krank gewesen, was zu der bekannten Erfahrung paßt, daß der vollständige Verschluß der Cava superior lange ertragen werden kann. A. Fraenkel hat innerhalb eines Jahres die Stauung in dem Gebiet der oberen Hohlvene sich ausbilden sehen. Bei der Sektion des 15 Jahre alten Mannes ergab sich als Ursache der hochgradigen venösen Stauung im Oberkörper und Kopf eine Thrombose der oberen Hohlvene, die bis in die Venae anonymae hineinreichte, aber die Einmündung der Vena azygos nicht verlegte, so daß das Blut des Kopfes über diese Vene zur Vena cava inferior gelangen konnte. Die Thrombose war in der durch ein Narbengewebe, wahrscheinlich syphilitischen Ursprungs, stark verengten Vena cava superior entstanden, ganz nahe über dem rechten Vorhof. Wenn ich noch zwei Beobachtungen von Steib erwähne,

so betrifft die eine die Verlegung der oberen Hohlvene durch eine Thrombose bei syphilitischer Narbenverengerung des Gefäßes, die andere einen Verschluß dieser Vene durch gummös-sklerotische Prozesse."

Im Falle Berblingers handelt es sich um einen 53jährigen Mann mit hochgradiger venöser Hyperämie des Kopfes, des Halses und beider Arme mit Ödem an beiden oberen Extremitäten und im Gesicht, daneben war eine rechtsseitige Phrenicuslähmung festgestellt worden. Der Patient kam unter den Erscheinungen einer „CO_2-Psychose" ad exitum. Auf dieses klinische Bild hin war die Diagnose in vivo auf einen „Mediastinaltumor mit Ummauerung oder Einbruch in die obere Hohlvene" gestellt worden. Bei der Sektion fand Berblinger eine vollständige Thrombose der Vena cava superior 4 cm über dem rechten Vorhof, welche sich bis in die Venae anonymae, subclaviae, axillares, brachiales verfolgen ließen und außerdem in die Venae jugulares externae wie internae und in den rechten Sinus sigmoideus und die rechte Hälfte des Sinus transversus. Der Spitzenteil des Thrombus wurde an einer hochgradig verengten Stelle der Vena cava superior gefunden, deren Wand mit einer vergrößerten Hiluslymphdrüse verwachsen war, die ihrerseits wieder breit mit der verdickten Lungenpleura im Zusammenhang stand. In der histologischen Untersuchung wurde ein Gumma nachgewiesen.

Bei allen Fällen ist im Leben die syphilitische Genese dieses Krankheitsprozesses unerkannt geblieben, sowohl bei den 19 Fällen von Steib wie bei den 8 Fällen von Berblinger.

Zwei Fälle, wo die Diagnose einer syphilitisch bedingten Cava-Abflußbehinderung schon intra vitam gestellt wurde, sollen später noch näher erwähnt werden.

Schon mehrfach ist an früherer Stelle auf die beiden verschiedenen syphilitischen Krankheitsformen hingewiesen:

1. auf die chronischen Entzündungen und
2. auf die Gummigeschwulst,

eine Einteilung, die schon Virchow neben der der Tertiärperiode der Lues eigentümlichen allgemeinen Stoffwechselstörung, der Amyloidose und der Kachexie, vorgenommen hatte (Benda). In der großen Mehrzahl der hier aufgeführten Fälle handelt es sich um gummöse Prozesse der Nachbarschaft, die, wie oben nach Benda angegeben wurde, auf die Venenwand per continuitatem und per contiguitatem übergegriffen und so eine gummöse Periphlebitis an der Vena cava superior erzeugt hatten. Eine besondere Stellung nehmen die wenigen Fälle mit mechanischer Kompression der Cava durch Narbenzüge ein, die aus chronischen interstitiellen und andersartigen lungensyphilitischen Prozessen hervorgegangen sind.

Eine primäre syphilitische Erkrankung der Venenwand ist bei keinem der Fälle die Ursache für den Venenverschluß gewesen.

Die luetische Periphlebitis breitet sich in der Adventitia aus, durchsetzt die Media und alteriert schließlich die Intima. Bei nicht spezifischen Entzündungen — selten bei spezifischen — wird sich dann in den meisten Fällen eine Thromboendophlebitis anschließen. Man findet hernach bei der Sektion der Gefäßwand adhärente Thromben, — die sowohl bei Schädigung der Gefäßwand als Grundursache, aber auch bei Kompression des Gefäßes von außen als Folge der verlangsamten Blutbewegung entstehen können — oder nur noch narbige Verdickungen bzw. ligamentöse Stränge an Stelle der Cava (durch Schrumpfung des bei der Organisation des Thrombus neu gebildeten Bindegewebes). Dagegen kommt es bei spezifischen (syphilitischen) Venenwandentzündungen häufig zu vollkommener Destruktion der Gefäßwand und zu Granulationen, welche weiter wuchern und das Lumen späterhin mehr oder weniger vollkommen ausfüllen (Steib). Als Endresultat dieses Prozesses stellt sich schließlich eine Stenose oder eine Obturation mit folgender Obliteration des Gefäßes ein.

Es war auch beim luetisch bedingten Cava-Verschluß auf die ständige Mitbeteiligung des Mediastinums, welches als Scheidewand zwischen beiden Lungen aufgefaßt werden kann, hingewiesen worden; ja, es ist das Mediastinum bei der Sektion öfters zum Teil von derbem tumorartigem Gewebe eingenommen worden, das sich bei der mikroskopischen Untersuchung dann als luetisches Granulationsgewebe mit multiplen Gummiknoten erwies (ein Fall von Steib).

Somit wird bei der Lungenlues die Pathologie des Mediastinums ein wichtiges Moment sein. Sie wird die normale Funktion des Mediastinums in schwerstem Maße beeinträchtigen: so die Freihaltung des Zentrums der Blutströmungen, des Herzens, der zur Lunge und von ihr führenden Gefäßbahnen, die ja nur kurzstreckig im Mediastinalraum verlaufen, Freihaltung in der Hauptsache aller zum Herzen zurückführenden großen venösen Strombahnen, die durch ihre im Verhältnis zu den Arterien besonders zarten Wandungen leicht der Gefahr einer Kompression ausgesetzt sind. Zu diesen großen venösen Strömen zählt nicht allein die Vena cava superior, sondern auch beide Venae anonymae, die Vena azygos und die hemiazygos. (G. v. Bergmann, Morawitz, v. Schrötter, Poeschel.)

So ist es erklärlich, daß raumbeengende Prozesse luetischer wie anderer Genese im Mediastinum und in der gleichen funktionellen Weise chronische Erkrankungen seiner Wandungen durch Syphilis eine weite Reihe von Kompressionssymptomen im Gefolge haben können, nicht nur des Herzens selbst und der zu ihm gehörigen venösen und arteriellen Gefäße, sondern der ganzen Fülle im Mittelfellraum liegender Organe: der Luftwege: Kompression und Verlagerung der Trachea; Kompression der Hauptbronchien; ferner Kompressionssymptome des Ösophagus und der Nerven und solcher der Lymphgefäße, der Thymus und der Lymphdrüsen.

Es sind also in der Hauptsache Drucksymptome, die uns auf eine Erkrankung des Mediastinum hinweisen (Morawitz).

Im folgenden sollen die Krankheitsbilder, welche die Lungenlues am Mediastinum verursacht, nach funktionellen Symptomen, wie sie teilweise oder auch mehr vollständig in den Arbeiten von Krauß, Külbs, v. Bergmann, Morawitz, Pawel, Poeschel, v. Schrötter und Steib niedergelegt sind, geordnet werden:

1. Kompression der Venen: Schon auf den ersten Blick lassen sich zwei Typen von Venenkompressionsfolgen erkennen:

a) der ödematöse Typus,
b) der phlebektatische Typus,

Der a)-Typus entsteht durch eine mehr akute Kompression; hier überwiegt das sekundäre Ödem,
der b)-Typus hingegen kommt durch protrahierte Kompression zustande und zeigt an der Thoraxbasis oft scharf begrenzte Phlebektasien (Külbs).

Eine reine Scheidung wird nach Dafürhalten des Verfassers nicht immer möglich sein, vielmehr wird anfangs der ödematöse Typus vorwiegen, vor allem wenn — wie zu Anfang oft — der Kollateralkreislauf nicht ausreicht oder wenn aus teilweise nicht zu überblickenden Ursachen die Kollateralenbildung insuffizient bleibt. Es ergibt sich dann mehr das Bild der zunächst im Turgor vermehrten sukkulenten Haut, dann das Bild des prallen Ödems mit zyanotischer Haut und Dellenbildung nach Fingerdruck an der Haut des Gesichts wie an der oberen Rumpfhälfte.

Vielfach werden sich doch noch im Laufe der Zeit kompensatorische Anastomosen in ausreichendem Maße anbahnen können, das Ödem wird zurückgehen und die Venenerweiterung wird nun in voller Ausprägung vorherrschen.

Die beste Schilderung über die vermittelnde Rolle der Vena azygos bei der Cavakompression gibt v. Bergmann nach der Darstellung von Dieulafoix: „Ist das kurze Stück von der Einmündung der Azygos in die Cava superior bis zum rechten Vorhof aber frei und die Vena azygos auch unkomprimiert (häufiges Vorkommen, da die Vena cava superior meist distalwärts komprimiert wird), so ist nicht nur die Vena cava inferior, sondern auch die Vena azygos befähigt, aus den Kollateralen das Blut zum Herzen zu transportieren. Im Falle die Vena azygos an der Kompensation beteiligt ist, wird die Ausbildung der Hautkollateralen also weniger ausgesprochen sein."

Bemerkenswert ist in diesem Zusammenhang folgendes Phänomen: Drückt man einige Venen zu, so schwellen sie oberhalb der Kompression an, während sie unterhalb kollabieren, ein Symptom, das die Strömungsrichtung aus dem Gebiete der oberen Hohlvene in das der unteren mit Hilfe der ektatisch gewordenen Kollateralvenen beweist (v .Schrötter).

Von diesen beiden ausgesprochenen Typen der Stauung im Gebiet der Vena cava superior, dem ödematösen und dem phlebektati-

schen abgesehen, werden sich auch wenig oder kaum ausgeprägte Formen bei der Cava-Stauung zeigen, je nach der Vollständigkeit des Verschlusses und seiner zeitlichen Dauer, je nach der Möglichkeit der kompensatorischen Kollateralenbildung, der Triebkraft des Herzens, der Funktionstüchtigkeit der unteren Hohlvene u. a.

Kurz zusammengefaßt also: Wird das Lumen der Vena cava superior durch irgendwelche Prozesse stenosiert oder obturiert, kommt es durch Überfüllung in ihrem Bezirke vor allem zu Stauungen in der von dieser Vene versorgten Körperhälfte; ist die Vena anonyma komprimiert, wird ein halbseitiges Ödem die Folge sein. Die Ödeme gehen bei Anbahnung eines kompensatorisch ausreichenden Kollateralkreislaufes zurück. Bedingt sind diese Ödeme noch v. Schrötter nicht nur durch Stauung in den subkutanen, sondern auch in den subfascialen Gefäßen.

Im wesentlichen gestaltet sich der Kollateralkreislauf, abgesehen von den verschiedensten Varietäten, folgendermaßen nach Poeschel:

„1. Liegt die Obliteration der Hohlvene zentralwärts von der Einmündungsstelle der Vena azygos, so kann der kollaterale Blutkreislauf seinen Weg von der Vena anonyma her durch die Venae lumbales, Venae renales, Venae suprarenales zur unteren Hohlvene nehmen.

2. erdehnt sich der Verschluß der Vena cava superior über die Einmündungsstelle der Vena azygos noch hinaus, so daß das Lumen desselben mitobliteriert ist, so wird die Vena subclavia jederseits ihr Blut in die Vena mammaria interna abgeben. Von diesen aus fließt es durch die Vena epigastrica superior, Vena epigastrica inferior zur Vena femoralis und zur unteren Hohlvene. - Da aber bei so ausgedehntem Verschluß der großen Venenstämme der unter 2. erwähnte Kreislauf nicht genügt, um eine für das Leben des Individuums notwendige Kompensation darzustellen, so nimmt

3. das Blut seinen Weg von der Vena axillaris aus durch die Vena thoracica longa zur Vena epigastrica superficialis, die in die Vena femoralis einmündet."

Daß die drei genannten Kreisläufe in mannigfacher Weise wechseln können, besonders bei fortschreitendem Verschluß der oberen Hohlvene peripherwärts, bedarf keiner besonderen Erwähnung.

Weiterhin können im Cava superior versorgten Gebiet durch die venöse Stase allerlei Zeichen der Kongestion auftreten, wie sie teilweise schon genannt sind: Ödem der oberen Körperhälfte, Zyanose der Lippen, des ganzen Gesichts, Hervortreten der mit dunkelbläulichrot injizierten Wülsten geränderten Bulbi, an denen die bläuliche Sklera und Konjunktiva mit zarten Venennetzen gezeichnet sind, ferner Schleimhautschwellungen am Rispirations- und zum Teil Digestionstractus, weiter Schwindel, Kopfschmerzen, Nasenbluten, Blutungen aus den ektatischen Venen am Ösophagus, an der Trachea, und schließlich meningeale Blutungen (G. v. Bergmann).

Hier soll auch des nach den Angaben v. Schrötters häufig in Erscheinung tretenden Stokes'schen Kragens Erwähnung getan werden, welcher im Verein mit dem Kollateralbahnennachweise

das wichtigste Merkmal einer Kompression der Vena cava superior oder ihrer Hauptäste ist.

Morawitz hält den bei Kompression der Azygos bzw. Hemiazygos im späteren Verlaufe auftretenden Hydrothorax in eine der beiden Pleurahöhlen für ziemlich häufig; er wie v. Bergmann sahen einen solchen Hydrothorax bei gleichseitiger Kompression des Ductus thoracicus chylös werden.

Gleichfalls führt eine Kompression der Lungenvenen zum Hydrothorax und zu gefährlichen Stauungserscheinungen in den Lungen. Dabei kann es auch zum Auftreten von Hämoptoe kommen.

Weitere Kompressionssymptome bei raumbeengenden luetischen und anderen mediastinalen Prozessen zeigen sich nach v. Bergmann

2. am Herzen und an den Arterien.

So kann das Herz durch diastolische Behinderung in der schwersten Weise in seiner normalen Funktion gestört werden; ein symptomatisches, systolisches Geräusch als Stenosezeichen über der Aorta mit anderen Kompressionserscheinungen wird den Verdacht auf ein Vitium cordis ausschließen. Nicht anders sind die akustischen Merkmale entsprechend einer „Pulmonalrohrstenosierung" durch Kompression der Arteria pulmonalis zu bewerten.

3. Die Kompression des Respirationstractus: Der Trachea und ihre Verlagerung, der Hauptbronchien und der Lungen hält v. Bergmann für das zweitwichtigste Kompressionssymptom nach den venösen Stauungskriterien.

Die klinischen Erscheinungen bei Kompression der Atemwege seien hier nur in großen Zügen erwähnt. Auch hier stützt sich Verfasser in der Hauptsache auf die Arbeiten von G. v. Bergmann und auf die von Schrötter:

Die Trachealstenose, Tracheaverlagerung, langes In- oder Exspirium oder beides zusammen evtl. mit hörbarem Stridor, die bekannten inspiratorischen Einziehungen, die Dyspnoe, katarrhalische Schwellungen, weiter Stenoseerscheinungen in den Lungen durch Hauptbronchienkompressionen, Atelektasen, Disposition zu lobären Pneumonien, ferner Kompression der Lungen: abgeschwächtes Atmen, bronchiales Kompressionsatmen, Auftreten sekundärer Prozesse als Kompressionsfolgen: Hämoptysen, Atelektase, Emphysem, Bronchiektasie, Bronchopneumonie, lobäre Pneumonie durch Kompressionsatelektase.

Als 4. wäre die Kompression des Ösophagus zu nennen: Schmerzhafte Sensationen am Ösophagus, Dysphagie, diese auch objektiv durch das Röntgenverfahren genau feststellbar.

Das 5. und letzte Symptom ist die Kompression der Nerven. Ihre Folgen sind von weittragender Bedeutung, doch will Verfasser wegen der Raumbreite die Erscheinungen nur schlaglichtartig beleuchten. Hier diene abermals die Bergmann'sche Arbeit als Grundlage.

a) Evtl. Beeinflussung des Respirationsvagus, welche sich im verschiedenen Verhalten der In- und Expirationsvorgänge und außerdem in Dyspnoe kundtut,

b) Rekurrenseinwirkung und als Signum mali ominis quoad vitam: Spasmus glottidis; wenn der Nervus rekurrens links befallen ist, gilt er meist als das Aneurysmasymptom, kann jedoch ätiologisch andere Mediastinaltumoren zur Grundlage haben, wenn auch seltener. Hier ist klinisch zu beachten, daß in manchen Fällen auch ohne Husten und ohne Larynxsymptome, lediglich laryngoskopisch eine einseitige Rekurrenslähmung festgestellt werden kann, die durch das gesunde Stimmband ausgeglichen wird.

c) mediastinale Vaguskompression: Reizhusten, am Herzen zunächst Bradykardie als Reizwirkung, alsdann Tachykardie infolge Herzvaguslähmung, mannigfache Pulsirregularitäten,

d) als Beeinträchtigung eines oder beider Nervi sympathici können Anisokorie und halbseitiges Schwitzen auftreten. Bei Kompression des Nervus phrenicus kann Singultus die Folge sein (Poeschel). Durch Druck auf sensible Nervenstämme (Intercostalnerven) können heftig quälende, von hinten nach vorn ausstrahlende Schmerzen, die zeitweilig auch in den Armen gespürt werden, entstehen (Morawitz).

Im Vorstehenden ist ein Grundriß über die vielfältigen, funktionellen Symptome bei raumbeengenden Prozessen im Mittelfellraum und bei dessen Wanderkrankungen auf luetischer und anderer Grundlage gegeben worden.

Hier, wie bei der Lungenluesdiagnose entscheidet nicht ein Einzelkennzeichen, es bedarf die Diagnose vielmehr einer Gesamtbewertung des ganzen Zustandsbildes. Selbst wenn ein Stockes'scher Kragen mit sicherem Kollateralkreislaufnachweis das wichtigste Vena cava superior-Kompressionskriterium ist, so ist damit immer erst eine allgemein klinische Diagnose gestellt, aber noch keine anatomische. Dazu bedarf es der oft gerade hier sehr schwierigen differentialdiagnostischen Erwägungen, ist allein schon die Abgrenzung eines Aortenaneurysmas gegenüber einem Mediastinaltumors oft außerordentlich schwer. Die große Zahl aller unter dem Bilde raumbeschränkender Prozesse im Mediastinum verlaufender, klinisch seltener Krankheiten rechtfertigt ihre übersichtgebende Nennung, wie sie Verfasser aus den Arbeiten von Morawitz, Külbs und von Schrötter zusammenstellt:

I. Primäre Tumoren:

Von mediastinalen Lymphdrüsen ausgehende Lymphosarkome, systemartige Lymphdrüsenerkrankungen, sogenannte Thymuskarzinome und maligne Thyreoideatumoren, benigne Mediastinaltumoren.

II. Metastatische Drüsenerkrankungen:

Karzinommetastasen, übergreifende Bronchial-und Ösophaguskarzinome.

III. Tuberkulöse Senkungsabscesse.

IV. Aneurysmen der großen Gefäße, besonders der Aorta.

V. Chronische luetische und chronisch-luetisch-tuberkulöse Mdiastinitiden.

Diese kurzen Ausführungen über die Symptomatologie und verschiedene Ätiologie der unter dem Bilde raumbeengender Prozesse

im Mediastinum verlaufender Erkrankungen werden bei den großen diagnostischen Schwierigkeiten: nämlich die Genese der Mediastinalerkrankungen intra vitam nachzuweisen, die meisten Fehldiagnosen der mit Cavaabflußbehinderung einhergehenden Lungensyphilis in einem milderen Lichte erscheinen lassen, und das Verständnis für diese Mängel heben. Zu diesen mediastinalen Erkrankungen muß — wie schon erwähnt — die chronische luetische Mediastinitis gezählt werden, ganz abgesehen von den stets luetisch erkrankten mediastinalen Drüsen im sekundären und tertiären Stadium der Syphilis.

Jedoch im Zeitalter der Röntgenologie werden sich manche Fälle klären lassen, die ehedem wegen der großen differentiellen Schwierigkeiten nicht erkannt werden konnten.

Ist die Lungenlues an sich schon eine Seltenheit und in Kombination mit Vena cava-superior-Stenosierung noch seltener, so wird es nicht Wunder nehmen, daß solche Fälle, wenn sie beobachtet werden, ätiologisch unerkannt bleiben.

Bei der Durchsicht der Literatur ist dem Verfasser nur ein, wie zuvor kurz erwähnt wurde, schon intra vitam diagnostizierter Lungenluesfall in Kombination mit Cava superior-Kompression begegnet. Dieser ist von Groedel diagnostisch auf eine sichere ätiologische Grundlage gestellt und von ihm veröffentlicht worden.

Verfasser kann einen zweiten Beitrag über einen genetisch gleichen und diagnostisch ähnlichen, in unserer Klinik beobachteten Fall stellen.

Beide, wahrscheinlich einzig bisher im Leben erkannten Fälle sollen in dieser Arbeit hier ihren Platz finden.

Der Kürze wegen soll der Groedel'sche Fall nur epikritisch geschildert werden. Zu seinem Verständnis sollen zunächst einige anamnestische Angaben vorausgeschickt werden:

47jähriger Kollege, früher immer gesund gewesen, beim Abortausräumen bei einer Syphilitikerin leicht verletzt, erkrankte 1905 mit Cyanose und starkem Husten. 1906 bereits ausgesprochene Venektasien am Hals, 1916 auch auf der Bauchhaut. Von verschiedenen Ärzten ohne Resultat untersucht. 1921 bedrohlicher Zustand: Bein- und Gesichtsödeme, Cyanose, Dyspnoe usw. In diesem Zustand trat der Patient in die Behandlung Groedels.

Epikritisch deutet Groedel den Fall folgendermaßen: „Vor 17 Jahren Infektion. Nach 2 Jahren gummöse Lungensyphilis mit charakteristischem Husten. Durch teilweise Spontanheilung Narbenbildung, die zu Erscheinungen einer leichten Bronchostenose und ausgesprochener Behinderung des Abflusses aus der Vena cava superior führt. Im Laufe von 15 Jahren entwickelte sich eine spezifische Erkrankung der Aortenklappen. Es kommt zu einem interstitiell-pneumonischen Prozeß, wohl vorzugsweise rechts, weniger in der linken Lunge. Durch später auftretende zirrhotische Prozesse wird auch der Abfluß der unteren Hohlvene behindert. So entsteht ein

Hydrothorax, Stauungen im großen Kreislauf usw. Wahrscheinlich liegen auch schon spezifisch pleuritische Veränderungen vor. Obwohl erst in diesem Moment die richtige Diagnose gestellt und die richtige Therapie eingeleitet wird, gelingt es noch, dem Weiterschreiten des Prozesses Halt zu bieten, die Stauungserscheinungen restlos zu beseitigen und die anatomischen Veränderungen zum großen Teil zur Rückbildung zu bringen.

Der zweite intra vitam diagnostizierte Fall einer Lungenlues in Kombination mit Vena cava superior Stauung sei dem von Groedel veröffentlichten angegliedert.

Er kam 1933 in unserer Klinik zur Beobachtung.

Es handelt sich um eine 56jährige Frau.

Aus der Vorgeschichte läßt sich folgendes entnehmen: Patientin hat mit 23 Jahren geheiratet, 4 Kinder geboren, eins starb angeblich im Kleinkindalter, seine Todesursache läßt sich nicht feststellen. 1930 leichte Grippe, sonst immer gesund gewesen. Menses bis Juli 1932 immer regelmäßig, seitdem sistieren sie. Anfang Dezember 1932 grippaler Infekt mit febrilem Verlauf, heftige Schmerzen zwischen den Schulterblättern, quälender Reizhusten, geringe Dyspnoe. 14 Tage hernach in der Rekonvalescenz beim Aufstehen plötzlich Zyanose und ödematöse Schwellung des Gesichts, „Blutwallungen" im Kopf, Hals unförmig angeschwollen, „Hals will platzen", ausgeprägt-teigige, zyanotische Schwellung beider Arme, starke Dyspnoe (wohl mehr subjektiv).

In diesem Zustand erfolgt Einweisung in unsere Klinik.

Auffällige Erscheinungen: die prall gefüllten ektatischen Halsvenen am Hals bis etwa zur 3. Rippe abwärts; weiter am Kopf das mächtige Ödem der Augenlider, schlitzförmige Lidspalten, bläulich-injizierte Conjunktiven, hauptsächlich an der Conjunktiva bulbi mit Haemorrhagien, Lippen extrem zyanotisch; Zunge dunkelblau-rot geschwollen; Mund- und Rachenschleimhaut livid verfärbt. Halsumfang 44 cm. Vena jugularis externa über den Sternocleidomastoideus, stärker rechts als links, kleinfingerdick gestaut, Thrombosierungen nicht tastbar. Am Thorax oberflächliche Atemexkursionen. Über der ganzen rechten Lunge deutliche Schallverkürzung. Atemgeräusch ohne wesentliche Besonderheit, geringe bronchitische Geräusche. Am Herzen geringe Rechtsverbreiterung, paukender erster Ton und leises präsystolisches Geräusch an der Herzspitze, keine Dekompensationserscheinungen. Abdomen mit allen seinen Organen ohne Besonderheit, Nervenstatus zeigt keine Abweichungen von der Norm. Gesteigerte Blutsenkungsgeschwindigkeit (58 mm). Blutdruck 135/70, Blutbild o. B. Mehrfache Sputumuntersuchungen auf Tuberkelbazillen haben kein Ergebnis.

Wassermann'sche Reaktion ++++.

Daraufhin sofortige Einleitung einer antisyphilitischen Therapie mit Jod und Wismut.

Schon nach wenigen Tagen objektiv und subjektiv überraschende Besserung des Zustandes.

Abschwellen des Halsumfangs nach Einleitung der spezifischen Behandlung innerhalb einer Woche von 44 cm auf 40,5 cm, in der nächstfolgenden auf 38,0 cm. Eine ganz geringfügige Einflußstauung bleibt noch bestehen.

Eine venerische Infektion wird entschieden in Abrede gestellt.

Zur weiteren Demonstration und zur Vervollständigung seien hier die Röntgenaufnahmen wiedergegeben.

Aufnahme vor der Behandlung (Abb. 1): Vom oberen rechten Hilus, der stark verdichtet ist, strahlen scharfe dichte Schattenstränge ins Oberfeld aus, das im ganzen leicht verschleiert ist. Schrumpfung nach oben und Rechtsverziehung des Mediastinums. Skoliose, fünfmarkstückgroße, kreisförmige Aufhellung mitten unter der rechten vorderen zweiten Rippe.

Zweite Aufnahme, 14 Tage nach Einleitung der antiluetischen Therapie (Abb. 2): Die Streifenschatten rechts oben treten schärfer hervor, der ganze Komplex hat sich erheblich zusammengezogen, sonst derselbe Befund.

Zur Veranschaulichung der Unterschiedlichkeit der Bilder seien 2 Aufnahmen wiedergegeben, die gelegentlich einer Nachuntersuchung der Patientin 2 Jahre später (2 Jahre nach der ersten Röntgenaufnahme) gemacht wurden.

(Abb. 3) Im rechten Oberfeld, unter der 2. Rippe findet sich das Zentrum einer Verschattung, welche feinstreifig radiär zum Hilus und nach schräg rechts oben ausstrahlt, aber nicht mehr so dicht und breit erscheint wie auf den Bildern vom März 1933. Dagegen sind im Hilus rechts und unmittelbar darunter 2 daumenkuppengroße Schatten, wahrscheinlich Drüsen, erkennbar. Die Streifung und netzförmige Zeichnung in bd. Unterfeldern ist noch deutlich vermehrt, aber etwas schmaler.

(Abb. 4) Im linken Schrägen sieht man deutlich die feinstreifigen Schatten — Narbenfeld — etwa an der Grenze des unteren Teils des Oberlappens sitzend. Auch das hintere Mediastinum bzw. das Hilusgebiet erscheint verdichtet. Ein strangförmiger Schatten zieht im oberen hinteren Mediastinum aufwärts zur oberen Thoraxapertur.

Epikritisch deutet Verfasser den Fall — kurz zusammengefaßt — etwa folgendermaßen:

Venerische Infektion wird in jeder Weise abgeleugnet. Irgendwelche luetischen Stigmata sind weder in der auf das sorgfältigste erhobenen Vorgeschichte noch an irgendwelchen Organen des Körpers festzustellen.

Der grippale Infekt könnte als Prodromalstadium des dramatischen Beginns der Lungenlues in Kombination mit der Vena cava superior-Stauung aufgefaßt werden.

Das Zustandekommen der Cava-Stauung und der Dyspnoe wird in Zusammenhang stehen mit der im Röntgenbild ins Auge fallenden Rechtsverziehung und der kranialwärts gerichteten Schrumpfung des Mediastinums durch die vom stark verdichteten oberen rechten Hilus ins Oberfeld der Lunge ausstrahlenden, scharfen, dichten Schattenstränge.

Unser Fall läßt sich unschwer in die vierte klinische Symptomengruppenaufstellung Groedels einreihen, nämlich in die komplizierte zirrhotische Form der interstitiell-pneumonischen Lungensyphilis. Eine genaue Erklärung für die sich anatomisch-pathologisch zusammensetzenden Einzelmomente bei der Entwicklung dieses kombinierten Krankheitsprozesses, im besonderen die Art und Weise der Cava-Lumen-Veränderung, läßt sich klinisch nicht geben, es ließen sich darüber nur Vermutungen aufstellen.

Die 4-fach positive Wassermann'sche Reaktion, das Fehlen von Tuberkelbazillen im Sputum und der zeitlich und qualitativ außerordentlich prompte Erfolg der antisyphilitischen Kur in klinisch objektiv und subjektiv und röntgenologisch nachweisbarer Hinsicht sichert die Diagnose: Lungenlues in Kombination mit Vena cava superior-Stauung.

Im Anschluß sei ein weiterer, in fast zur selben Zeit (1933) in unserer Klinik beobachteter, in differentialdiagnostischer Hinsicht gegenüber dem ersten sehr interessanter Fall hier mit kurzen Worten skizziert:

53 jähriger Mann. Familienanamnestisch nichts Bedeutungsvolles. Patient leugnet eine venerische Infektion ab. 1912 Heilstättenbehandlung wegen Lungenspitzenkatarrhs. Seitdem fast ununterbrochen in ärztlicher Behandlung gestanden. Etwa ein halbes Jahr vor klinischer Einweisung Hämoptoe, dauernde Schmerzen in der rechten Schlüsselbeingegend und schmerzhafte Achseldrüsenschwellung rechts, kaum Husten und kaum Auswurf.

Seit 3 Wochen plötzlich bei körperlichen Anstrengungen auftretende Atemnot, die in der Ruhe wieder schwindet. Diese anfallsweise Atemnot geht mit Zyanose der oberen Körperhälfte einher. Ferner trat eine ödematöse Anschwellung beider Arme und Druckgefühl in den Halsgefäßen und nach dem Kopf zu auf. Auf der Brust deutliche Venenzeichnung. Am Abdomen eklatische, kleinfingerdicke Venae epigrasticae superficiales, links stärker ausgeprägt als rechts (vgl. Abb. 5); die Blutströmung ist in diesen Venen craniokaudal.

Intensive Dämpfung über der rechten Lunge, Nachschleppen beim Atmen, aufgehobenes Atmen vorn unten rechts und in der Axillarlinie gleicherseits. In den oberen rechten Lungenpartien bronchitische Geräusche, daneben auch klingende Rasselgeräusche.

Kein Fieber.

Am harten Gaumen zwei kleine runde Narben. Wassermann'sche Reaktion negativ.

Bei der Röntgendurchleuchtung sieht man:

Rechtes Zwerchfell hochstehend, fast unbeweglich bei der Atmung. In der Mitte eine hohe zeltförmige Ausziehung. Rechter Sinus phrenicocostalis ausgefüllt. Linkes Zwerchfell mäßig gut beweglich, phrenicocostaler Winkel frei. Fleckig streifige Verschattung des rechten Ober- und Mittelfeldes. Herz nach rechts verzogen. Trachea etwas nach rechts verzogen, rechter Hauptbronchus aber frei. Retrocardialraum

im wesentlichen frei. Rechte Spitze hellt sich beim Husten fast gar nicht, linke mäßig auf.

Auf der Röntgenaufnahme (Abb. 6) ist das rechte Lungenfeld beträchtlich verschmälert und geschrumpft mit Skoliosenbildung. Der Hilus ist dicht und breit verschattet, von hier gehen breite Streifenschatten ins Oberfeld. Um den Hilus und im rechten Oberfeld zahlreiche wabenartig sich überschneidende Ringschattenbildungen mit oft sehr zartem Rand, in solcher Menge, daß der Eindruck eines schwammartigen Aufbaues entsteht. Lange zarte Schattenstreifen ins Unterfeld, die in Pleuraadhäsionen endigen. Links Kalkherde im Hilus und seitlich im Mittelfeld. Kappenverschattung der Spitze, sonst linke Seite bis auf kräftig hervortretende Strangzeichnung (Stauung) frei. (Infiltrativ-schrumpfender Prozeß mit Höhlenbildungen rechts.)

Eine eingeleitete antiluetische Therapie fruchtet nichts. Immer wiederholte Sputumuntersuchungen auf Tuberkelbazillen verlaufen negativ.

Mehrfache Bestrahlungen des Mediastinums führen eine wesentliche Besserung des Gesamtzustandes herbei. Nach rd. 3 monatiger Behandlung kann Patient weitestgehend gebessert die Klinik verlassen.

Nach weiteren 3 1/2 Monaten wird Patient wieder in die Klinik aufgenommen: Er klagt über heftige Schulterschmerzen rechts. Drüsenschwellungen beeinträchtigen den Plexus brachialis; Hämoptysen.

Jetzt bestehen dauernd Ödeme und Zyanose, die Dyspnoe ist hochgradig. Patient kommt ins kachektische Stadium. Ziemlich überraschend treten schwerste Dyspnoe und Somnolenz auf, und der Patient kommt hierbei ad exitum.

Die vorgenommene Sektion klärt einwandfrei die Genese des Krankheitsprozesses und das klinische Krankheitsbild: Hochgradige Bronchiektasien der rechten Lunge und chronische Bronchitis. Entwicklung eines kindskopfgroßen, außerordentlich harten, narbigen Karzinoms im rechten Lungenoberlappen mit Einwachsen in die Brustwand und in die Wirbelsäule. Völlige Um- und Durchwachsung der Vena cava superior durch Karzinommassen. Ältere, vollkommen organisierte Thrombose der rechten Vena jugularis. Umwachsung und Einengung der rechtsseitigen Lungenvenen durch das Karzinom. Vereinzelte Karzinommetastasen in der linken Lunge und in der Leber, hochgradige Stauung der Bauchorgane, verkalkter tuberkulöser Primärkomplex im linken Oberlappen und entsprechendem Hilusknoten. Pleuraverwachsung links.

Diese beiden an unserer Klinik zur Beobachtung gekommenen Fälle ähneln sich in der Tat in vielen Punkten. Durch ihre verschiedenartige Ätiologie wird entsprechend ihre Prognose zu bewerten sein; daß sie beim Bronchialkarzinom heutzutage trotz Bestrahlungen noch eine infauste ist, lehrt die allgemeine Erfahrung.

Hingegen kann für die Prognose der erworbenen Lungensyphilis gesagt werden, daß sowohl die zirrhotisch interstitielle Form wie auch

die gummatöse Form trotz zuweilen vorkommender Einschmelzungsprozesse einen gutartigen Verlauf nimmt. (Thannhauser.)

Staehelin weist auf die Erfahrung hin, daß bei Sektionen luisch Infizierter in der Lunge Narben gefunden werden, seltener — als zufälliger Nebenbefund — heilende Gummata, und nur ganz ausnahmsweise eine floride Lungenlues. Er vertritt die Anschauung, daß die Spontanheilung der Lungenlues offenbar die Regel sei, nur nicht in den Fällen, die klinische Erscheinungen machen und die ohne antiluetische Behandlung regelmäßig an ihrer Krankheit zu Grunde gehen.

Demgegenüber ist Thannhauser der Meinung, daß diese Kranken an den tertiär-syphilitischen Erscheinungen anderer Organe sterben.

Groedel spricht den gummösen Formen die günstigste Prognose zu und die beste Eignung für die Spontanheilung; bei den pneumonischen Formen hingegen glaubt er an eine nur seltene Spontanheilung und hält sie für ein ernstes Krankheitsbild.

Selbst in vorgeschrittenem, nach Staehelin sogar im kachektischen Stadium, ist die Lungensyphilis durch eine energische antisyphilitische Therapie nach der allgemeinen Erfahrung stets heilbar.

Narbenbildungen können natürlich nicht beseitigt werden, und Staehelin macht auf die gefährlichen Komplikationen der an Stelle der Defekte zurückbleibenden Bronchiektasen und Kavernen aufmerksam und auf die somit dringend notwendige, möglichst frühzeitige Diagnosenstellung und Einleitung einer spezifischen Therapie.

Wie die beiden in dieser Arbeit angeführten Lungenluesfälle in Kombination mit Vena cava superior Stauung zeigen, kann die antiluetische Behandlung selbst bei solch ernsten Krankheitszuständen Wunder wirken; es ist eben die Prognose dieser Fälle neben der Schnelligkeit des Zustandekommens der Lumenverengerung vom sicheren Erkennen der Krankheitsursache abhängig.

Am Ende dieser Arbeit ist es mir eine angenehme Pflicht, Herrn Priv.-Doz. Dr. Haring für die Anregung zu dieser Arbeit und ihre Förderung meinen aufrichtigsten Dank auszusprechen.

Gleichfalls bin ich Herrn Prof. Dr. Brugsch für die Überlassung des Materials zu besonderer Dankbarkeit verpflichtet.

LITERATUR

Benda, C.: Venen, Handbuch der speziellen Pathologischen Anatomie und Histologie (Henke-Lubarsch, Band 2).

— Die Gefäße. Pathologische Anatomie (Ludwig Aschoff, 2. Band).

Neue Fälle syphilitischer Erkrankung der großen Gefäße. Berliner Klinische Wochenschrift 1910, Bd. 1 Nr. 5.

Berblinger, W.: Gummöse Syphilis der Lunge und der Cava superior mit Thrombose dieser. Med. Klinik 1927, Bd. 2.

Bergmann, G. von: Die Erkrankungen des Mediastinum. Handbuch der Inneren Medizin (G. von Bergmann und R. Staehelin). Bd. 2 I. Teil.

Buschke: Lehrbuch der Haut- und Geschlechtskrankheiten (E. Riecke).

Citron, J.: Die Syphilis, spezielle Pathologie und Therapie innerer Krankheiten (Kraus-Brugsch). 2. Bd. I. Teil.

Groedel, F.: Lungensyphilis, spezielle Pathologie und Therapie innerer Krankheiten (Kraus-Brugsch), 3. Bd.

— Kardiale Stauung oder Lugensyphilis? Münchener Med. Wochenschrift 1919, Bd. I Nr. 12.

Grund, G.: Die Anamnese.

Haring, W.: Lungenlues. Referat, gehalten auf der 6. Tagung der Südostdeutschen Tuberkulosegesellschaft zu Breslau am 29. X. 1932.

Homma, H. und Hogenauer, F.: Zur Kenntnis der Lungensyphilis, Wiener Klin. Wochenschrift 1925 Nr. 10.

Kaufmann, E.: (zitiert nach Groedel).

Kayser, C.: Über den gegenwärtigen Stand unserer Kenntnisse von der Lungensyphilis der Erwachsenen. Berl. Klin. Wochenschrift 1919 Nr. 31.

Krauß, F.: Über Verschluß der Vena cava superior und der Vena cava inferior. Inaug. Diss. Tübingen 1894.

Külbs F.: Erkrankungen der Zirkulationsorgane. Handbuch der Inneren Medizin (G. von Bergmann und R. Staehelin). Bd. 2 I. Teil.

— Kongreßzentralblatt für die gesamte Innere Medizin und ihre Grenzgebiete 1923, Bd. 30 S. 421.

Lieven: Kongreßzentralblatt 1931, Bd. 62.

Loben: Kongreßzentralblatt 1933, Bd. 68.

Matthes M.: Lehrbuch der Differentialdiagnose Innerer Krankheiten.

Morawitz: Lehrbuch der Inneren Medizin (G. von Bergmann u. a.).

Pagel-Henke: Handbuch der speziellen Pathologischen Anatomie und Histologie (Henke-Lubarsch), 3. Bd. 2. Teil.

Pawel, I.: Ein Fall von Verschluß der Vena cava superior, Inaug. Diss. Leipzig 1910.

Poeschel, O.: Ein Fall von Verschluß der Vena cava superior. Inaug. Diss. Erlangen 1903.

Rößle, R.: Über die Lungensyphilis der Erwachsenen. Münchener Med. Wochenschrift 1918 Nr. 36.

Rothschild, D.: Über Lungensyphilis im zweiten Stadium der Lues. Münchener Med. Wochenschrift 1918 Nr. 43.

Schönfeld: Über Röntgenbefunde bei Lungensyphilis. Münchener Med. Wochenschrift 1918 Nr. 50.
Schröder, G.: Über Lungensyphilis. Münchener Med. Wochenschrift 1918 Nr. 49.
Schrötter, L. von: Erkrankungen des Herzbeutels. Erkrankungen des Herzens. Spezielle Pathologie und Therapie (Nothnagel).
Staehelin, R.: Die Syphilis der Trachea, der Bronchien, der Lunge und der Pleura. Handbuch der Inneren Medizin (G. von Bergmann u. R. Staehelin). 3. Bd. 2. Teil.
Steib, L.: Über luetischen Verschluß der Vena cava superior. Inaug. Diss. Frankfurt 1920.
Thannhauser, S. J.: Die Syphilis der Lungen und der Bronchien. Lehrbuch der Inneren Medizin (G. von Bergmann u. a.).
Versé, M.: Syphilis der Lunge und des Brustfells. Handbuch der speziellen Pathologischen Anatomie und Histologie (Henke-Lubarsch), 3. Bd. 3. Teil.

LEBENSLAUF

Ich, Carl Podewils, wurde am 20. Februar 1908 zu Rengersdorf (Grafschaft Glatz) als Sohn des Fabrikdirektors Carl Podewils geboren. Mein Heimatsort ist Wüstegiersdorf (Schles.). Ich bin deutscher Staatsangehöriger. Zunächst besuchte ich die Volksschule in Glatz und von Ostern 1918 ab das Staatl. Gymnasium zu Glatz und von Herbst 1927 ab das Städt. Gymnasium zu Schweidnitz, das ich am 9. März 1929 mit dem Reifezeugnis verließ. Nun widmete ich mich in München dem Studium der Medizin. Nach zweisemestrigem Studium in München studierte ich weiter je ein Semester in Greifswald, Bonn und Rostock. Im August 1931 bestand ich in Rostock die medizinische Vorprüfung. Dann studierte ich weiter je ein Semester in Breslau und in Heidelberg und vier Semester in Halle, wo ich am 2. Februar 1935 das Staatsexamen bestand. Seitdem bin ich als Praktikant an der Medizinischen Universitätsklinik zu Halle (Saale) tätig, wo ich auf Anregung von Herrn Priv. Doz. Dr. Haring vorstehende Arbeit ausführte.

Meine akademischen Lehrer waren in Halle die Herren Professoren und Privatdozenten:

Brandt, Brugsch, Clausen, Eckert-Möbius, Goebel, Grouven, Grund, Grundke, Grüneberg, Haring, Hauptmann, Kochmann, Löffler, Nürnberger, Pönitz, P. Schmidt, Stieda, Stieve, Velhagen, Voelcker, Walcher, Wätjen.

Eduard Klinz Buchdruck-Werkstätten Halle (Saale), Dölauer Str. 14
Spezialdruckerei für wissenschaftliche Werke und Dissertationen

Abb. 3

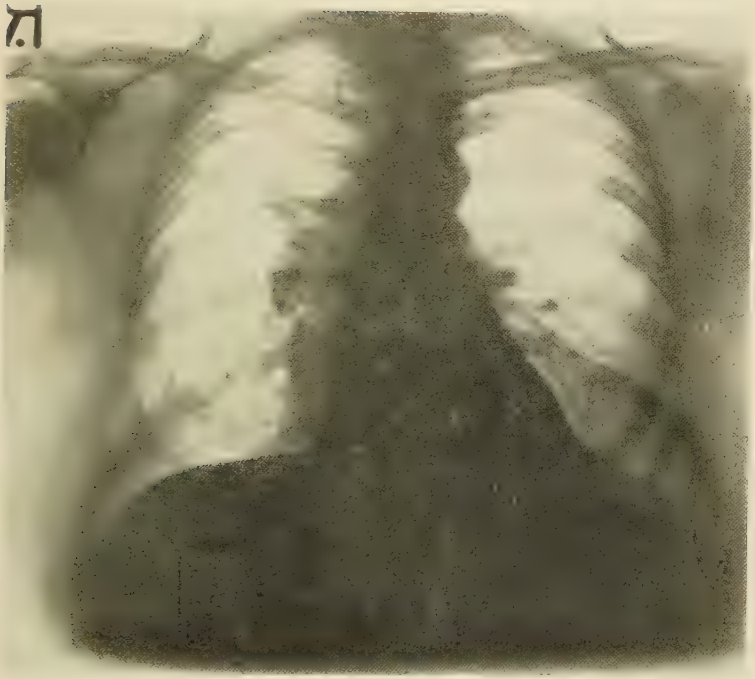

Jahre nach der 1. Aufnahme - Lungenlues in mehr bindegewebignarbigem Stadium

Abb. 2

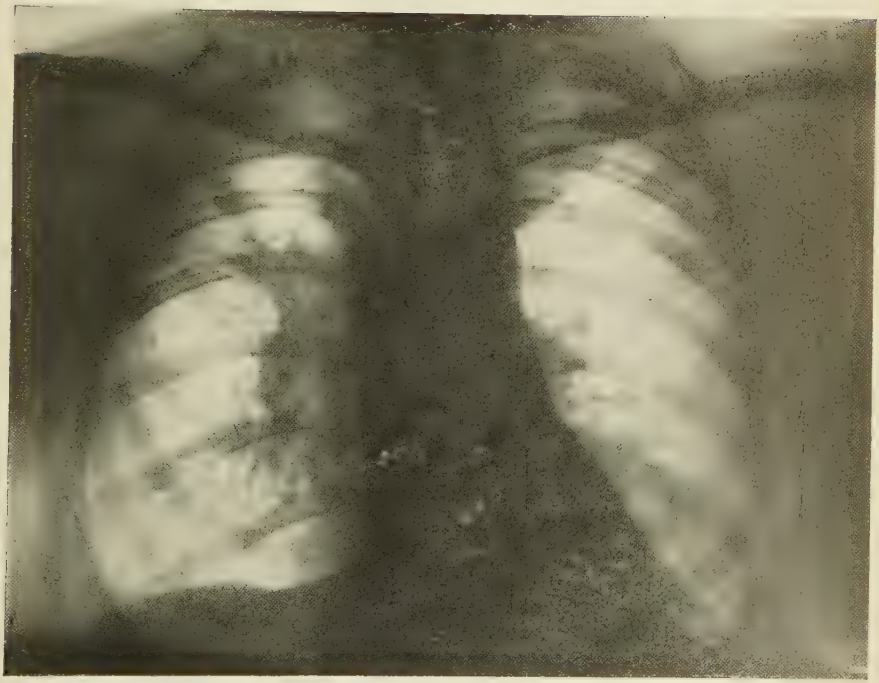

14 Tage nach Einleitung der antiluetischen Therapie

Abb. 3

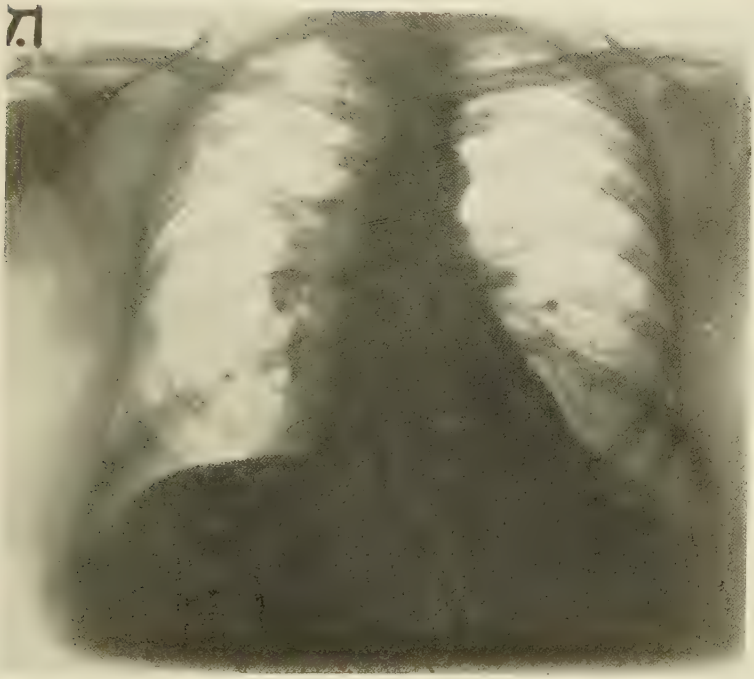

Jahre nach der 1. Aufnahme - Lungenlues in mehr bindegewebignarbigem Stadium

Abb. 4



2 Jahre nach der ersten Aufnahme
Bindegewebige Stränge auch im hinteren oberen Mediastinum

Abb. 5

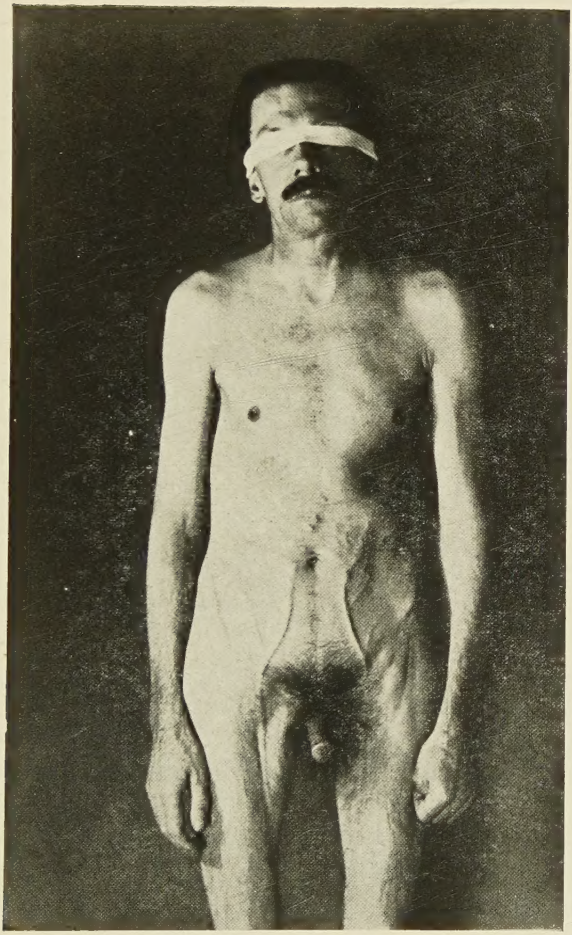

Am Abdomen ektatische, kleinfingerdicke Venae epigrasticae superficiales

Abb. 6

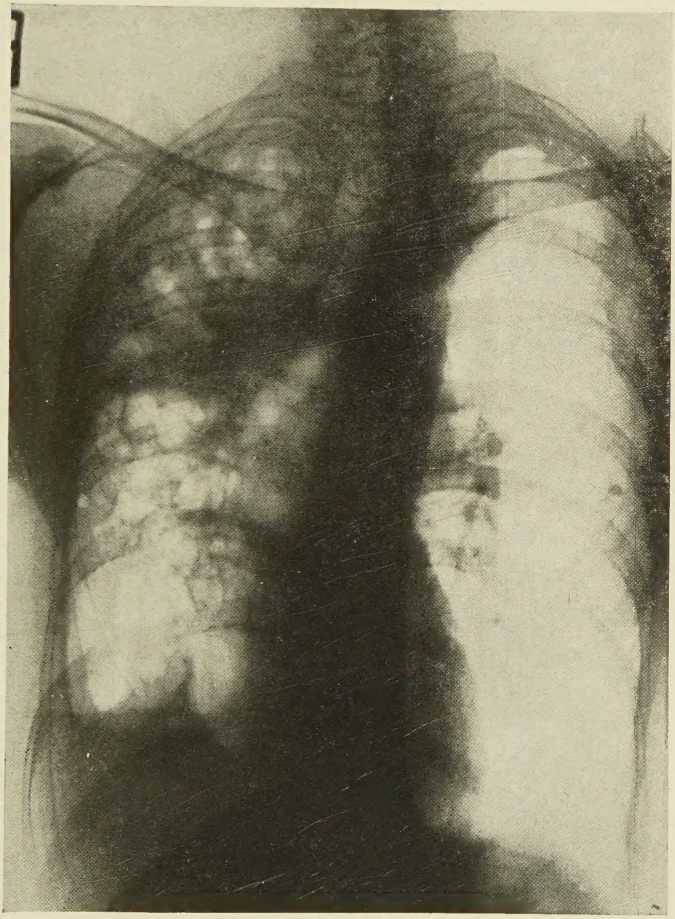

Infiltrativ schrumpfender Prozeß mit Höhlenbildungen rechts